

Síndrome del opérculo torácico. Diagnóstico inesperado en una paciente con parestesias de miembro superior izquierdo

Garnero V, Sorrentino L, Failo A, González-Malla C, Catalano HN

Servicio de Clínica Médica. Hospital Alemán. Sociedad Argentina de Medicina (SAM). Buenos Aires. Argentina

Recibido: 01/05/2016

Aceptado: 01/06/2016

En línea: 30/06/2016

Citar como: Garnero V, Sorrentino L, Failo A, González-Malla C, Catalano HN. Síndrome del opérculo torácico. Diagnóstico inesperado en una paciente con parestesias de miembro superior izquierdo. Rev Esp Casos Clin Med Intern (RECCMI). 2016 (Jun); 1(0): 72-75.

Autor para correspondencia: Hugo Norberto Catalano. hugonatalano@gmail.com

Palabras clave

- ▷ Síndrome del opérculo torácico
- ▷ Compresión neurovascular

Keywords

- ▷ Thoracic outlet syndrome
- ▷ Neurovascular compression

Resumen

El síndrome del opérculo torácico hace referencia al conjunto de signos y síntomas que surgen de la compresión del paquete neurovascular, por estructuras situadas por encima de la primera costilla y por detrás de la clavícula. Las manifestaciones clínicas dependen de la estructura afectada (neurogénicas, arteriales o venosas). El estudio complementario elegido dependerá de la estructura afectada y de los síntomas. Respecto al tratamiento, sólo se recomienda en pacientes sintomáticos. Los tratamientos incluyen desde terapia física, inyección interescalénica de agentes anestésicos, esteroides, toxina botulínica tipo A (neurogénico), trombólisis dirigida por catéter (vascular) y/o cirugía descompresiva.

Abstract

The thoracic outlet syndrome refers to the set of signs and symptoms that arise from compression of the neurovascular bundle by structures located above the first rib and behind the clavicle. Clinical manifestations depend on the affected structure (neurogenic, arterial or venous). The complementary study chosen will depend on the affected structure. Treatment is only performed in symptomatic patients. Therapeutic includes from physical therapy, interscalene injection of anesthetic agents, steroids or botulinum toxin type A (neurogenic), directed thrombolysis (vascular) catheter, and/or decompressive surgery.

Puntos destacados

- ▷ Debido a malformaciones osteomusculares o traumatismos. Destaca la máxima importancia de una prolija semiología. Conviene tenerlo en cuenta en pacientes jóvenes con síntomas referidos a sus miembros superiores.

Introducción

El síndrome del opérculo torácico se refiere al conjunto de signos y síntomas que surgen de la compresión del paquete neurovascular por estructuras situadas por encima de la primera costilla y por detrás de la clavícula. Las manifestaciones varían en función de la estructura anatómica comprometida. El compromiso neurovascular ocurre en tres espacios: el triángulo del escaleno, el espacio costoclavicular o el espacio del pectoral menor. El compromiso arterial es el menos común (1-5% de los casos), sin embargo, es el más peligroso debido al riesgo de pérdida del miembro afectado.

Historia clínica

Paciente de sexo femenino de 39 años de edad con antecedentes de:

- Dolor y parestesias en miembro superior izquierdo de varios meses de evolución, acompañados en el examen físico de los signos de Phanel y Tinell positivos.
- Electromiograma: compromiso del nervio mediano y axonal simpático distal.
- Cirugía del túnel carpiano a consecuencia de los dos hallazgos anteriores.

Consultó al servicio de emergencias por dolor de intensidad 10/10 urente en miembro superior izquierdo, asociado a impotencia funcional y disminución de la temperatura local. Días previos había sido evaluada por Traumatología debido a persistencia de dolor posteriormente a la cirugía del túnel carpiano. Presentaba disminución de temperatura y pulsos distales conservados.

Medicación habitual: etinilestradiol 0,03 mg + drospirenona 3 mg.

Exploración física

Presión arterial: 120/75 mm de Hg, eupneica en reposo. Afebril. Buen estado general. Talla 165 cm, peso 57 kg, índice de masa corporal 20,9. Lúcida. Pulso regular a 90 lpm, R1 y R2 en 4 focos. Sin soplos. Buena entrada de aire bilateral, sin ruidos agregados. Ausencia de pulsos axilar y humeral distales, disminución de la temperatura, cianosis distal e impotencia funcional en miembro superior izquierdo. Resto de los pulsos conservados. Abdomen blando, depresible, indoloro. RHA+. Pupilas isocóricas y reactivas, sin alteraciones de pares craneales, ni signos meníngeos.

Pruebas complementarias

- Análítica. Hemograma: hemoglobina 15 g/dl, hematocrito 45%, leucocitos 5.780/mm³, plaquetas 345.000/mm³. Coagulación: normal. Bioquímica: glucosa 91 mg/dl, creatinina 0,70 mg/dl.
- Electrocardiograma: ritmo sinusal a 90 lpm, normal.
- Radiografía de tórax (frente y perfil): impresiona costilla cervical bilateral (Figura 1).
- Tomografía axial computarizada de tórax y angiografía de miembro superior izquierdo: opacificación de la arteria subclavia izquierda hasta el entrecruzamiento con la clavícula. A dicho nivel se observa dilatación fusiforme e imagen de defecto de relleno compatible con trombosis. No se logra opacificar el sistema arterial distal del miembro superior izquierdo. Se identifican algunas ramas colaterales en la cintura escapular. Se observa costilla cervical izquierda y espolón/puente óseo que disminuyen significativamente el espacio costoclavicular. También se aprecia la presencia de una costilla cervical derecha que impronta en la vena subclavia homolateral, reduciendo parcialmente su luz pero con adecuada opacificación (Figuras 2 y 3).
- Cámara gamma en 3 tiempos. FASES INICIALES: hipoflujo en la extremidad izquierda con mayor severidad en mano, siendo un 10% del flujo correspondiente al recibido en la extremidad derecha. Ambas manos y antebrazos de tamaño similar. FASE ÓSEA: disminución generalizada de la captación tisular en antebrazo y mano izquierdos (aproximadamente 60% de la captación de antebrazo derecho). IMPRESIÓN DIAGNÓSTICA: alteración vascular severa en antebrazo y mano izquierdos, de trofismo similar al contralateral, en probable relación con patología isquémica aguda/subaguda.

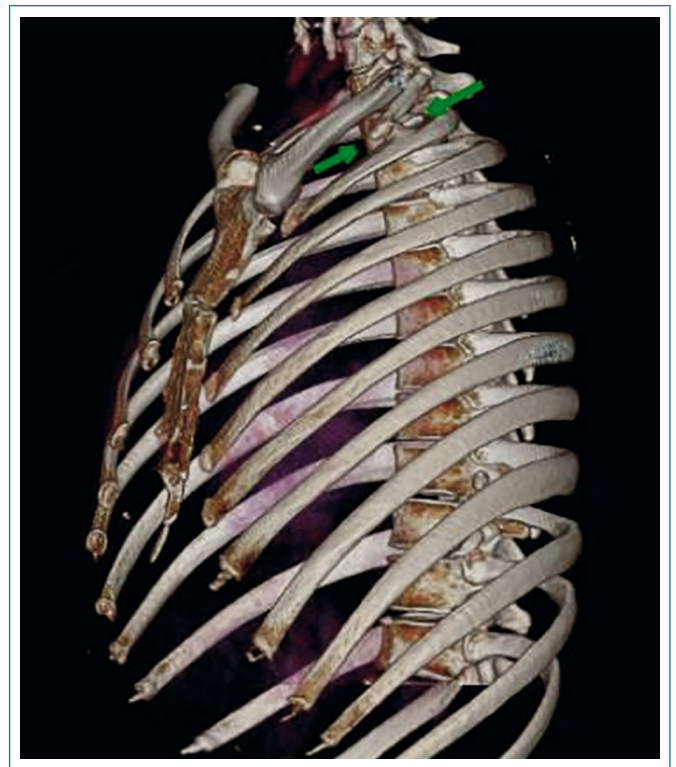


Figura 2. TAC de tórax

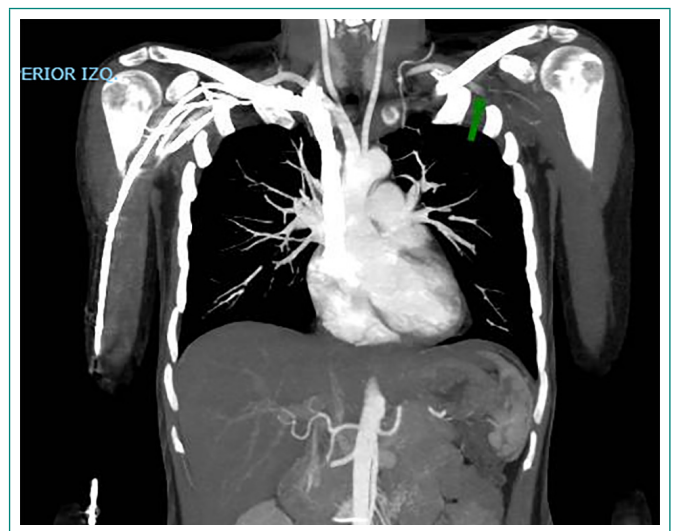

Figura 3. Angiografía de miembro superior izquierdo

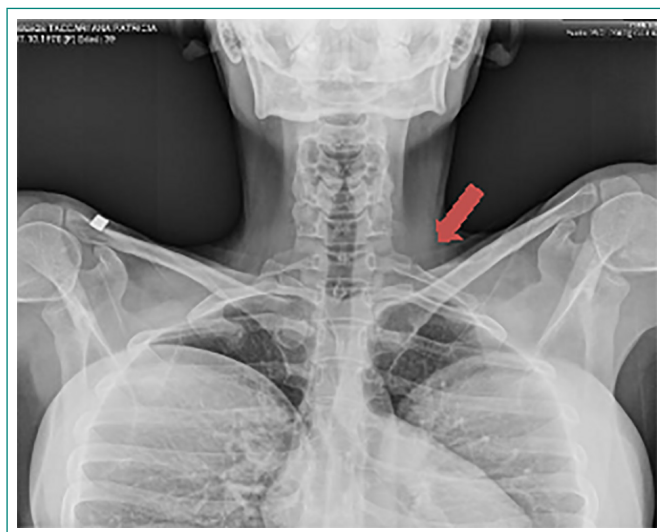


Figura 1. Radiografía de tórax

Evolución

Se decidió realizar cirugía de urgencia para revascularización del miembro superior izquierdo.

Se llevó a cabo disección de costilla cervical, arteriotomía axilar que evidenciaba trombos en su interior. Se extrajeron coágulos sin obtener flujo, por lo que se decidió realizar arteriografía intraoperatoria, donde se constató arteria principal permeable con ausencia de colaterales permeables sin observarse arco palmar y ausencia de arterias digitales. Se efectuó exclusión de aneurisma subclavio y *bypass* subclaviohumeral con vena safena.

Por presentar signos de isquemia aguda distal en dicho miembro, se inició goteo de trombolíticos (rTPA) con catéter selectivo en arteria subclavia izquierda.

Ingresó a Unidad Coronaria, en el posoperatorio inmediato, hemodinámicamente estable, sin requerimiento de vasoactivos. Presentó impotencia funcional, pulso humeral mínimamente palpable, radial y cubital ausente, frialdad desde codo hasta pulpejos de los dedos asociados a acrocianosis.

Se suspendió infusión de trombolíticos y se decidió anticoagulación en bomba de infusión continua de heparina no fraccionada.

Evolucionó con caída del hematocrito con requerimiento transfusional, por lo que se solicitó radiografía de tórax y posteriormente tomografía de tórax (Figuras 4 y 5).

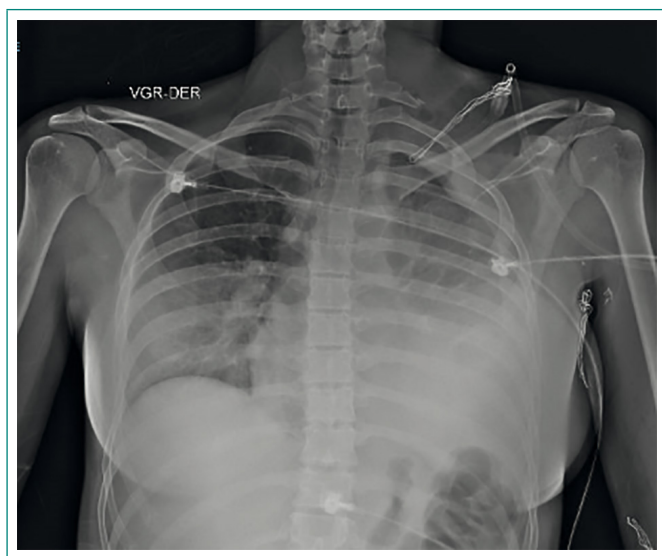


Figura 4. Radiografía de tórax

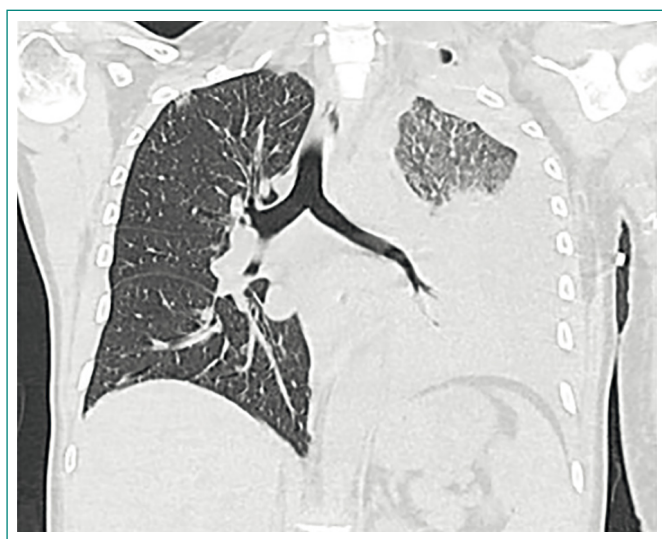


Figura 5. TAC de tórax

Se suspendió anticoagulación y se realizó drenaje con tubo de avenamiento pleural. Evolucionó con mejoría de temperatura y coloración de región palmar de mano izquierda y mejoría de perfusión distal.

Pasó a sala general, donde realizó rehabilitación motora y se otorgó egreso hospitalario.

Diagnóstico

Síndrome del opérculo torácico.

Discusión

Las etiologías del síndrome del opérculo torácico están dadas por malformaciones costales (costilla cervical: 1% de la población, 50% es bilateral, 70% son mujeres), musculares y/o traumatológicas.

Las manifestaciones clínicas dependen de la estructura afectada:

Síndrome del opérculo torácico neurogénico (95%):

- Compresión del plexo braquial.
- Síntomas: dolor, disestesias, parestesias y debilidad de miembro afectado. Hipotrofia tenar y nivel sensitivo T1.
- Se agrava durante actividades que requieren brazos levantados.

Síndrome del opérculo torácico venoso (3%):

- Compresión de vena subclavia.
- Produce fatiga, dolor, edema y cianosis.
- Parestesias en dedos. Circulación colateral.

Síndrome del opérculo torácico arterial (1%):

- Afectación de arteria subclavia.
- Asociado a malformaciones costales y costillas cervicales.
- Ocurre típicamente en pacientes jóvenes. Sin factores de riesgo cardiovascular.
- Produce isquemia en mano, con dolor, palidez, parestesias y frialdad de miembro.
- Disminución de tensión arterial en miembro afectado, disminución o ausencia de pulsos distales.
- En pacientes con aneurismas postestenóticos se puede observar una masa supraclavicular palpable.
- Trombosis venosa profunda.

El diagnóstico se realiza con electromiograma (neurogénico), radiografía de tórax, ecografía Doppler, tomografía computarizada, angiografía, y/o arteriografía/venografía (planificación quirúrgica)¹.

Respecto al tratamiento², sólo se realiza en pacientes sintomáticos. La terapéutica incluye desde terapia física, inyección interescalénica de agentes anestésicos, esteroides o toxina botulínica tipo A (neurogénico), trombólisis dirigida por catéter (vascular), y/o cirugía descompresiva^{3,4} (dependiendo de la estructura afectada). Respecto a esta última, un estudio aleatorizado⁵ cuyo objetivo fue comparar mejoría sintomática posteriormente a la neoplastia supraclavicular del plexo braquial, sin resección costal y con resección transaxilar de primera costilla en pacientes con dolor, demostró que las cirugías con abordaje supraclavicular evolucionaban con menos dolor en el posoperatorio respecto al abordaje transaxilar, en el seguimiento a los 6 meses.

En una revisión de la literatura, para evaluar la efectividad de la resolución quirúrgica versus trombólisis para tratamiento inicial de isquemia aguda de miembros, se encontró una revisión sistemática⁶ con metaanálisis, que

demonstró una reducción de 20 muertes al año con la resolución quirúrgica respecto a los trombolíticos, pero 417 embolizaciones distales más a los 30 días.

Finalmente, el pronóstico⁷, en casos como el presentado, depende del tiempo de evolución de la isquemia aguda y del tratamiento instaurado.

Bibliografía

1. Sanders RJ, Hammond SL, Rao NM. Diagnosis of thoracic outlet syndrome. *J Vasc Surg.* 2007; 46: 601-4.
2. Sanders RJ, Hammond SL. Management of cervical ribs and anomalous first ribs causing neurogenic thoracic outlet syndrome. *J Vasc Surg.* 2002; 36: 51-6.
3. Cormier JM, Amrane M, Ward A, Laurian C, Gigou F. Arterial complications of the thoracic outlet syndrome: fifty-five operative cases. *J Vasc Surg.* 1989; 9: 778-87.
4. Hood DB, Kuehne J, Yellin AE, Weaver FA. Vascular complications of thoracic outlet syndrome. *Am Surg.* 1997; 63: 913-17.
5. Sheth RN, Campbell JN. Surgical treatment of thoracic outlet syndrome: a randomized trial comparing two operations. *J Neurosurg Spine.* 2005 Nov; 3(5): 355-63.
6. Berridge DC, Kessel DO, Robertson I. Surgery versus thrombolysis for initial management of acute limb ischaemia. *Cochrane Database Syst Rev.* 2013 Jun 6; (6): CD002784. doi: 10.1002/14651858.CD002784.pub2.
7. Marine L, Valdés F, Mertens R, Kramer A, Bergoeing M, Urbina J. Arterial thoracic outlet syndrome: a 32-year experience. *Ann Vasc Surg.* 2013 Nov; 27(8): 1007-13. doi: 10.1016/j.avsg.2013.06.001.