

## Paciente con síndrome de intestino corto y progresión atípica de adenocarcinoma de endometrio

Novo-Veleiro I, Macía-Rodríguez C, Alende-Castro V, Páez-Guillán E, García-Villafranca A

Servicio de Medicina Interna. Complejo Hospitalario Universitario de Santiago de Compostela (A Coruña). España

Recibido: 01/05/2016

Aceptado: 01/06/2016

En línea: 30/06/2016

Citar como: Novo-Veleiro I, Macía-Rodríguez C, Alende-Castro V, Páez-Guillán E, García-Villafranca A. Paciente con síndrome de intestino corto y progresión atípica de adenocarcinoma de endometrio. Rev Esp Casos Clin Med Intern (RECCMI). 2016 (Jun); 1(0): 32-34.

Autor para correspondencia: Ignacio Novo Veleiro. [ignacio.novo.veleiro@gmail.com](mailto:ignacio.novo.veleiro@gmail.com)

### Palabras clave

- ▷ Síndrome de intestino corto
- ▷ Adenocarcinoma de endometrio
- ▷ Metástasis de partes blandas

### Resumen

La afectación metastásica del adenocarcinoma de endometrio más frecuente es la pulmonar, ocasionalmente puede progresar a nivel de partes blandas. El síndrome de intestino corto puede provocar alteraciones iónicas potencialmente graves.

Paciente que ingresa por alteraciones iónicas graves secundarias a un síndrome de intestino corto tras una resección por bridas. Para lograr un óptimo control de las pérdidas intestinales se utilizó con éxito octreótido LAR. Durante su seguimiento ambulatorio se detectaron dos masas de partes blandas en región glútea compatibles con progresión tumoral del adenocarcinoma de endometrio que había sido diagnosticado más de 10 años antes. La utilidad del octreótido para el control de la diarrea crónica en casos de síndrome de intestino corto y otras patologías, debe ser tenida en cuenta como una opción más a valorar de forma individualizada en cada enfermo. La presencia de masas de partes blandas en un paciente con antecedentes de adenocarcinoma de endometrio debe alertar sobre la posibilidad de una progresión tumoral a dicho nivel.

### Keywords

- ▷ Short bowel syndrome
- ▷ Endometrial adenocarcinoma
- ▷ Soft-tissue metastasis

### Abstract

*The most common location of distant metastasis of endometrial adenocarcinoma is the lung, although sometimes it could appear soft tissue involvement. Short bowel syndrome can potentially cause serious electrolyte changes that require a global management. Patient admitted for severe electrolyte changes secondary to a short bowel syndrome after an intestinal resection. Octreotide LAR was successfully used to control intestinal losses. During the outpatient follow up was detected two soft tissue masses in gluteal region compatible with tumour progression of an endometrial adenocarcinoma diagnosed 10 years before. The usefulness of octreotide to control chronic diarrhoea in short bowel syndrome and other diseases should be taken into account as an option for the management of these diseases. The presence of soft tissue masses in a patient with a history of endometrial adenocarcinoma should alert on the possibility of tumour progression at that level.*

### Puntos destacados

- ▷ El síndrome de intestino corto es una patología en la que un médico internista puede aportar un manejo global y control de sus complicaciones sistémicas; para ello, el uso de octreótido LAR puede ser de utilidad.
- ▷ La aparición de lesiones en partes blandas en una paciente con antecedentes de adenocarcinoma de endometrio debe alertarnos de la existencia de una posible progresión tumoral.

te suele ser a nivel peritoneal, ganglionar o pulmonar, aunque ocasionalmente puede existir infiltración de partes blandas<sup>1</sup>. El síndrome de intestino corto es una complicación quirúrgica que aparece tras resección intestinal amplia y cursa con malabsorción de macro y micronutrientes y aumento del volumen de las pérdidas intestinales. Esta alteración puede provocar alteraciones iónicas graves que pongan incluso en peligro la vida del paciente, por lo que una correcta actuación sobre ella puede resultar crucial<sup>2</sup>.

## Introducción

El cáncer de endometrio es el tumor ginecológico más frecuente y engloba al 6% de los casos de cáncer en mujeres<sup>1</sup>. La afectación metastásica más frecuen-

## Historia clínica

Se presenta el caso de una mujer de 80 años, con antecedentes de hipertensión arterial, hipercolesterolemia, insuficiencia renal crónica estadio II, adenocarcinoma

de endometrio tratado mediante histerectomía, radioterapia y megesterol 10 años antes, con posterior detección de afectación metastásica pulmonar (nódulo único) y ganglionar (adenopatías mesentéricas) reiniciándose el tratamiento con megesterol (4 años antes de su ingreso), desde entonces en situación de no progresión.

Un mes antes de su ingreso en Medicina Interna es intervenida por obstrucción intestinal secundaria a bridas, perforación de intestino delgado y peritonitis, por lo que se realiza sección de bridas, resección de íleon terminal e ileostomía de Brooks con posterior tratamiento antibiótico de amplio espectro. Ingresó en Medicina Interna 2 semanas después por insuficiencia renal crónica agudizada (creatinina 9,2 mg/dl, previa en torno a 1,5 mg/dl), hipomagnesemia (0,2 mg/dl) e hipocalcemia (5,6 mg/dl) graves, asociado a hiperpotasemia (6,5 mmol/l) e hiperfosfatemia (6 mg/dl), secundario todo ello a pérdidas digestivas por síndrome de intestino corto posquirúrgico. Tras reposición iónica e hídrica se observa la persistencia de un débito superior a 5 litros diarios por la ileostomía. Se decide iniciar tratamiento con octreótido a dosis de 100 µg subcutáneos cada 8 horas con buena respuesta, decidiéndose seguimiento en hospital de día, donde se administra octreótido LAR 20 mg intramusculares cada 40 días, con aceptable control iónico, mejoría de la función renal a cifras cercanas a las basales (creatinina en torno a 2 mg/dl) y reducción de las pérdidas por ileostomía a unos 2 litros diarios.

## Evolución

Un año después comienza con un cuadro de molestias pélvicas, dolor en región glútea bilateral y secreción purulenta anal ocasional. A la exploración física en ese momento presenta resistencia y leve dolor a la palpación en región suprapúbica, con adecuado funcionamiento de ileostomía y ruidos intestinales normales. En ambas nalgas se palpan masas de consistencia pétreas y dolorosa a la palpación sin signos inflamatorios locales. Se solicita una TC abdominopélvica (Figuras 1, 2 y 3) que muestra la aparición de una lesión lítica en el cuerpo vertebral de la tercera vértebra lumbar y de dos masas cutáneas en la región sacra de 46 mm en el lado derecho y de 28 mm en el lado izquierdo, todo ello compatible con afectación metastásica en el contexto de progresión tumoral.

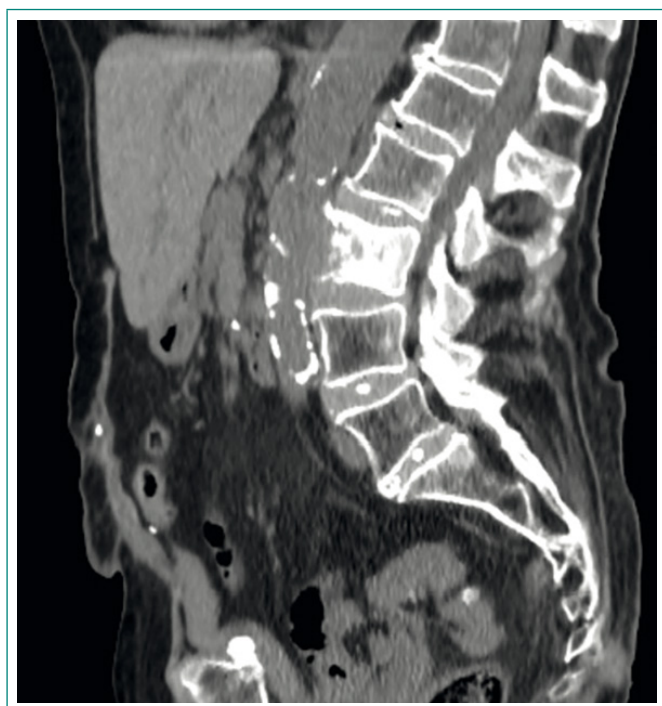


Figura 1. Lesión lítica en L3

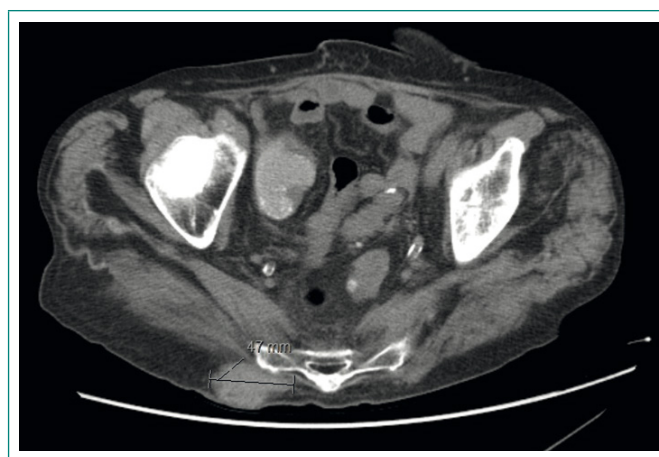

Figura 2. Metástasis de partes blandas en región glútea derecha

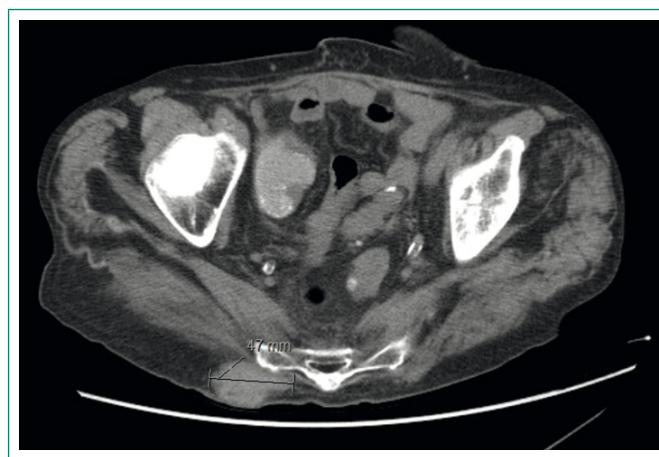

Figura 3. Metástasis de partes blandas en región glútea izquierda

En ese momento se detecta también una elevación de los marcadores tumorales (CA 125 y CA 19.9) multiplicándose por 20 sus valores con respecto a determinaciones previas.

Se comentó el caso con Oncología y se decidió no iniciar tratamiento quimioterápico y pasar a control de síntomas. La paciente sufrió un deterioro progresivo del estado general, con aumento de las masas en región sacra/glútea y dificultad para el control del dolor, falleciendo 5 meses después.

## Diagnóstico

- Insuficiencia renal aguda con hipocalcemia e hipomagnesemia graves, secundarias a síndrome de intestino corto.
- Progresión de adenocarcinoma de endometrio con metástasis de partes blandas.

## Discusión y conclusiones

El caso presentado plantea dos aspectos fundamentales a analizar. Por un lado, el manejo de las alteraciones iónicas secundarias al síndrome de intestino corto, una complicación a la que habitualmente se han de enfrentar los servicios quirúrgicos, pero en la que el papel del internista puede ser fundamental como

apoyo en su manejo, tanto durante la hospitalización como en el seguimiento ambulatorio, en especial en unidades de hospital de día. La utilidad del octreótido para el control de las pérdidas intestinales excesivas refractarias a otras medidas, ha sido previamente estudiada<sup>3</sup>, a pesar de que las series publicadas son pequeñas existen datos a favor de su potencial beneficio en esta entidad<sup>4</sup>. Igualmente, su utilidad en el control de cuadros de diarrea crónica de difícil control como la que aparece en los pacientes con tumores neuroendocrinos<sup>5</sup> o en pacientes que reciben tratamiento quimioterápico<sup>6</sup>, apoya su potencial utilidad en aquéllos con diarrea refractaria e importante repercusión clínica como el descrito.

Por otro lado, cabe destacar la forma de progresión tumoral que presentó nuestra paciente. La localización de las recurrencias o progresiones de esta neoplasia suele ser local, fundamentalmente a nivel ganglionar locoregional o peritoneal<sup>1</sup>. En cuanto a las metástasis a distancia, hasta en un 25-30% de los casos pueden localizarse en los pulmones<sup>1</sup>, como sucedió en el caso de nuestra paciente. Lo atípico de la presentación del caso descrito es tanto la aparición de metástasis de partes blandas (que ocurre tan solo en un 2-6% de los casos)<sup>7</sup>, como la localización en la región sacra y glútea, que es muy infrecuente<sup>1</sup>. La detección de metástasis de partes blandas en esta patología suele describirse en la pared abdominal y de forma característica sobre cicatrices de laparotomías previas<sup>1</sup>. Con respecto a las metástasis óseas, su diagnóstico tampoco es frecuente, presentándose en un 4-7% de los casos<sup>8</sup>. No hemos encontrado referencias que describan la aparición concomitante de progresión a distancia de un adenocarcinoma de endometrio a nivel óseo y de partes blandas como ocurrió en el presente caso.

Por todo ello, consideramos de interés tanto la descripción del éxito terapéutico de octreótido LAR para el control del síndrome de intestino corto, como la progresión atípica del adenocarcinoma de endometrio. Ambos hechos pue-

den ser de utilidad en el futuro para el manejo y diagnóstico de pacientes en situaciones similares.

## Bibliografía

1. Kurra V, Krajewski KM, Jagannathan J, Giardino A, Berlin S, Ramaiya N. Typical and atypical metastatic sites of recurrent endometrial carcinoma. *Cancer Imaging*. 2013 Mar 26; 13: 113-22.
2. Kumpf VJ. Pharmacologic management of diarrhea in patients with short bowel syndrome. *J Parenter Enteral Nutr*. 2014 May; 38(1 Suppl): 38S-44S.
3. Nehra V, Camilleri M, Burton D, Oenning L, Kelly DG. An open trial of octreotide long-acting release in the management of short bowel syndrome. *Am J Gastroenterol*. 2001 May; 96(5): 1494-8.
4. Gómez-Herrera E, Fariás-Llamas OA, Gutiérrez-de la Rosa JL, Hermosillo-Sandoval JM. The role of long-acting release (LAR) depot octreotide as adjuvant management of short bowel disease. *Cir Cir*. 2004 Sep-Oct; 72(5): 379-86.
5. Gregersen T, Grønbaek H, Worsøe J, Schlageter V, Laurberg S, Krogh K. Effects of Sandostatin LAR on gastrointestinal motility in patients with neuroendocrine tumors. *Scand J Gastroenterol*. 2011 Jul; 46(7-8): 895-902.
6. Van den Heuvel B, Peeters M, Hendlisz A, Van den Eynde M, Machiels G, Dero I, et al. Long-acting octreotide as secondary prevention of chemotherapy-induced diarrhea: proof of concept. *Minerva Chir*. 2016 Jan 15. [Epub ahead of print].
7. Sohaib SA, Houghton SL, Meroni R, Rockall AG, Blake P, Reznik RH. Recurrent endometrial cancer: patterns of recurrent disease and assessment of prognosis. *Clin Radiol*. 2007 Jan; 62(1): 28-34; discussion 35-6.
8. Aalders JG, Abeler V, Kolstad P. Recurrent adenocarcinoma of the endometrium: a clinical and histopathological study of 379 patients. *Gynecol Oncol*. 1984 Jan; 17(1): 85-103.