

## Hemoglobinuria como signo de disfunción protésica

Pérez-Guerrero A<sup>1</sup>, Lasala-Alastuey M<sup>1</sup>, Povar-Echeverría M<sup>2</sup>, López-Perales C<sup>1</sup>, Juez-Jiménez A<sup>1</sup>

<sup>1</sup>Servicio de Cardiología. Hospital Universitario Miguel Servet. Zaragoza. España

<sup>2</sup>Servicio de Medicina Interna. Hospital Universitario Miguel Servet. Zaragoza. España

Recibido: 01/05/2016

Aceptado: 01/06/2016

En línea: 30/06/2016

Citar como: Pérez-Guerrero A, Lasala-Alastuey M, Povar-Echeverría M, López-Perales C, Juez-Jiménez A. Hemoglobinuria como signo de disfunción protésica. Rev Esp Casos Clin Med Intern (RECCMI). 2016 (Jun); 1(0): 29-31.

Autor para correspondencia: Ainhoa Pérez Guerrero. [ainhoaperezguerrero@gmail.com](mailto:ainhoaperezguerrero@gmail.com)

### Palabras clave

- ▷ Anemia hemolítica
- ▷ Disfunción válvula protésica
- ▷ Ecocardiografía transesofágica

### Keywords

- ▷ Hemolytic anemia
- ▷ Prosthetic valve dysfunction
- ▷ Transesophageal echocardiography

### Resumen

Se describe el caso de una paciente de 39 años con antecedente de valvulopatía mitral reumática con recambio protésico, en estudio por supuesta hematuria durante más de un año. Finalmente se confirma que se trata de hemoglobinuria por hemólisis intravascular y se solicita colaboración con Cardiología. En ecocardiografía transtorácica (ETT) y posteriormente transesofágica (ETE) se observa fuga mitral perivalvular severa. Se decide recambio valvular mitral con desaparición de la hemólisis tras la corrección quirúrgica. Ante la presencia de hemólisis tras reemplazo valvular se debe sospechar fuga periprotésica (FPP).

### Abstract

We report a case of 39 years old patient with rheumatic mitral valve disease and who had a prosthetic replacement that is being studied due to a suspicious hematuria. Finally the diagnosis of hemoglobinuria due to intravascular hemolysis has been confirmed and collaboration with the Cardiology department has been requested. In the transthoracic echocardiography (TTE) and transesophageal echocardiography (TEE) a severe mitral periprosthetic leak has been noticed. It was decided valve replacement surgery. Hemolysis disappeared finally after the surgical correction of the valve disease. When there is hemolysis after a valve replacement we must suspect of the existence of a periprosthetic leak.

### Puntos destacados

- ▷ Consideramos este caso de interés científico por ser una patología no infrecuente que debemos sospechar ante la presencia de anemia hemolítica en un paciente portador de prótesis.

### Introducción

La presencia de dehiscencias perivalvulares tras la cirugía de sustitución valvular es una complicación no infrecuente, siendo más probable cuando hay calcificación anular severa o endocarditis.

La mayor parte de las veces, estas fugas son pequeñas y no tienen consecuencias clínicas, pero en algunas ocasiones producen hemólisis severa o insuficiencia cardíaca refractaria al tratamiento<sup>1,2</sup>.

### Historia clínica

**Antecedentes personales.** Mujer de 39 años de edad. Natural de Nigeria. Sin alergias medicamentosas. Intervenida en 2010 por estenosis mitral reumática con implante de prótesis mitral mecánica ON-X 25/33 + anuloplastia tricuspídea (anillo Edwards n.º 32). En estudio por anemia desde septiembre de 2014. Ingreso en junio de 2015 en Medicina Interna por shock séptico por *Aggregatibacter actinomycetemcomitans* en contexto de pielonefritis bilateral con absceso renal izquierdo, que requirió nefrectomía total izquierda. Insuficiencia renal crónica estadio IIIB. Ingreso en noviembre 2015 y enero 2016 por hematuria en estudio. En tratamiento habitual con acenocumarol y furosemida 40 mg/24 h.

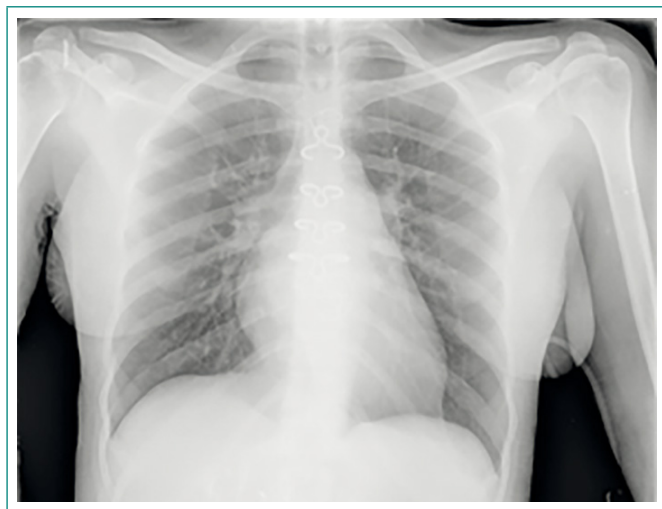**Enfermedad actual.** La paciente ingresa de nuevo en el Servicio de Urología para completar estudio de hematuria mediante RM tras la normalidad del resto

de pruebas complementarias. Solicitan colaboración con el Servicio de Cardiología dado los antecedentes de la paciente. Ésta refiere empeoramiento de clase funcional hasta hacerse de grado III con ortopnea en el último año.

**Exploración física.** Tensión arterial 100/60 mmHg. Frecuencia cardíaca 70 lpm. Saturación O<sub>2</sub> 97% basal. Afebril. Paciente consciente, orientada, reactiva, perceptiva. Subictericia conjuntival. Taquipnea leve. Auscultación cardíaca: ruidos cardíacos rítmicos, clic protésico y soplo sistólico mitral. Auscultación pulmonar: normoventilación. Abdomen blando, depresible, no doloroso a la palpación, no se palpan masas. Hepatomegalia de dos traveses. Peristaltismo conservado. Ingurgitación yugular negativo, reflujo hepatoyugular positivo. Extremidades inferiores sin edemas ni signos de trombosis venosa profunda.

## Pruebas complementarias

- Electrocardiograma: ritmo sinusal a 75 lpm. QRS estrecho. PR 0,18 ms. Ondas T negativas en precordiales izquierdas.
- RM renal derecha: no se aprecian imágenes sospechosas de tumor de vías.
- Análítica de sangre al ingreso: creatinina 2,01 mg/dl, urea 33 mg/dl, glucosa 84 mg/dl, cloro 107, sodio 139, potasio 4,2 mEq/l. Leucocitos 8.800 con distribución normal. Hemoglobina 9 mg/dl, hematocrito 29%, reticulocitos 30,5%, haptoglobulina 11 mg/dl, LDH 2.128, bilirrubina 2,55 mg/dl, plaquetas 185.000. ProBNP 2.100. Coagulación: INR 2,5.
- Análisis de orina: hemoglobina x 3, sin hematíes en el sedimento.
- Radiografía de tórax: suturas de esternotomía. Prótesis mecánica mitral. Cardiomegalia a expensas de cavidades izquierdas con signos de crecimiento de aurícula izquierda e hipertensión pulmonar poscapilar. Resto sin hallazgos significativos (Figura 1).

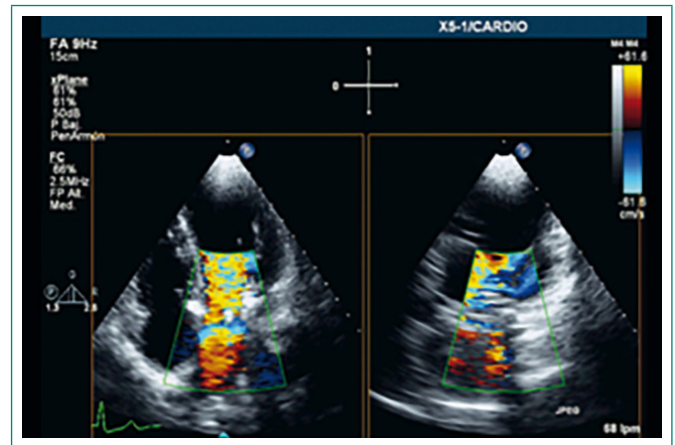


**Figura 1.** Radiografía de tórax: cardiomegalia a expensas de cavidades izquierdas con signos de crecimiento de aurícula izquierda e hipertensión pulmonar poscapilar

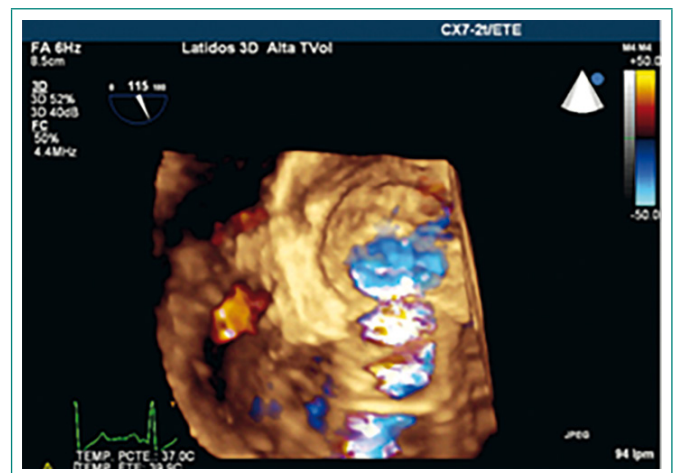
- Ecocardiografía transtorácica (ETT): VI de dimensión y grosor parietal normales. Contracción global normal (FEVI 70%), volumen latido algo disminuido en relación a insuficiencia mitral severa. Sin asimetrías contráctiles. Al ligeramente dilatada. Cavidades derechas de dimensión normal. Función VD conservada (TAPSE 20 mm, onda S'TDI lateral 15 cm/s). Prótesis mitral: correcta cinética de ocluidores detectando velocidad protodiastólica y gradientes transmitrales elevados en relación a fuga periprotésica en región posterior del anillo que impresiona de grado severo. Válvula aórtica: trivalva, ligera afectación reumática de los velos con apertura conservada, reflujo

ligero. IT leve. Gradiente VD-AD de 44 mmHg. Sin datos de congestión actual. HTP moderada (PAPs 50 mmHg). No derrame pericárdico.

- Ecocardiografía transesofágica (ETE): prótesis mitral con gradientes elevados para modelo y número, hemidiscos con correcto movimiento. Se observa *leak* periprotésico de localización posterior, vena contracta 8,4 mm, que alcanza techo de AI, que por todos los datos sugiere de severidad. No se observan imágenes sugestivas de endocarditis en la actualidad. Septo interauricular íntegro. Orejuela izquierda libre de trombos. Aorta torácica descendente normal (Figuras 2 y 3).



**Figura 2.** ETE Xplane. Se observa fuga perivalvular severa



**Figura 3.** ETE 3D. Se observa *leak* periprotésico importante de localización posterior

## Evolución

Se trata de una paciente con antecedentes de valvulopatía mitral reumática con prótesis mitral mecánica, en estudio desde hace más de un año por su puesta hematuria. Tras realización de pruebas complementarias finalmente se confirma hemoglobinuria por anemia hemolítica. La paciente relata empeoramiento de su clase funcional desde su ingreso por *shock* séptico y a la exploración física destaca soplo sistólico mitral. Se realiza ETT y ETE donde se observa *leak* periprotésico de grado severo, de localización posterior, sin observar en la actualidad imágenes sugestivas de endocarditis. La paciente precisó tratamiento diurético intravenoso y transfusión sanguínea. Finalmente se realizó recambio valvular implantándose una prótesis St. Jude Medical<sup>®2,5</sup>. La evolución

posterior fue favorable, desapareciendo la hematuria definitivamente pocas horas tras la intervención y la insuficiencia cardíaca mejoró progresivamente. Se realiza ecocardiografía de control posoperatorio que muestra prótesis mitral con criterios de normofunción con gradientes adecuados, sin observar reflujos significativos (Figura 4).

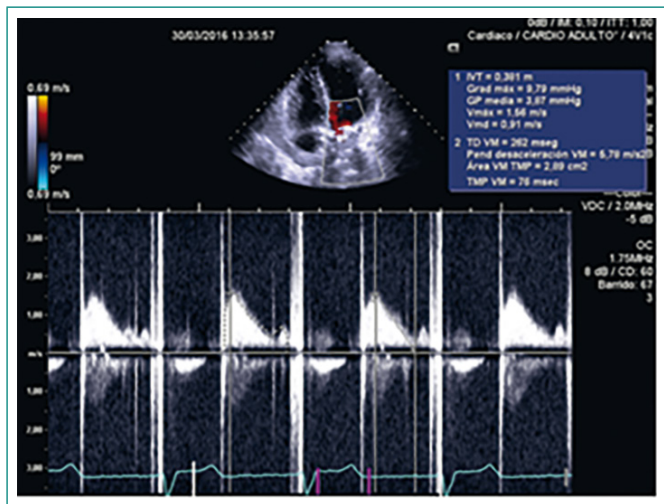


Figura 4. ETT posoperatoria. Doppler continuo. Adecuados gradientes para modelo y número de prótesis

## Diagnóstico

- Disfunción protésica: fuga periprotésica mitral de grado severo.
- Anemia hemolítica.
- Recambio valvular mitral.
- Insuficiencia cardíaca.

## Discusión y conclusiones

En nuestra paciente, la existencia de hemoglobinuria fue un signo de hemólisis intravascular que hizo sospechar una posible disfunción protésica que posteriormente se confirmó; probablemente por proceso endocárdico durante su ingreso por *shock* séptico, si bien se realizó ETT y ETE en dicho ingreso donde no se apreciaron imágenes sugestivas de endocarditis.

La FPP a diferencia de la intraprotésica, es siempre patológica y está causada por una fijación incompleta del anillo protésico al anillo nativo o por una dehiscencia de la sutura del anillo. La dehiscencia protésica es una complicación tardía y se asocia frecuentemente a antecedente de endocarditis<sup>1,2</sup>.

Ante la presencia de hemólisis tras reemplazo valvular se debe sospechar en una posible FPP. La hemólisis es más frecuente en pacientes con pró-

tesis mecánicas. La hemólisis intravascular libera la hemoglobina eritrocitaria que se une con la haptoglobina sintetizada por los hepatocitos. En una hemólisis intensa la liberación de hemoglobina excede la capacidad de síntesis de haptoglobina, de modo que los valores de haptoglobina libre en sangre disminuyen. El remanente de hemoglobina no unido a haptoglobina queda libre, y parte se excreta en orina, con la particularidad de que hay hemoglobina en orina pero no se ven hematíes en el sedimento. Si la hemoglobinuria es intensa, la orina aparecerá coloreada de rojo, marrón o negrozco<sup>3,4</sup>.

La ETE 2D, la ETE 3D y el Doppler color son las técnicas de elección para la valoración de la FPP. Nos permiten apreciar desde múltiples planos el anillo protésico y detectar con Doppler color la presencia de *jets* por fuera del anillo protésico. En la valoración protésica, especialmente en las prótesis mitrales, la introducción de la ETE 3D ha supuesto un avance muy importante con una gran relevancia clínica y terapéutica<sup>5,6,7</sup>.

Clásicamente, el tratamiento de elección para pacientes con FPP sintomáticas ha sido la reintervención quirúrgica, bien reparando la dehiscencia valvular, bien sustituyendo la prótesis. Recientemente, el tratamiento percutáneo de las FPP ha surgido como una alternativa terapéutica para pacientes con alto riesgo quirúrgico<sup>8</sup>.

## Bibliografía

1. Longnecker CR, Lim MJ. Prosthetic heart valves. *Cardiol Clin*. 2011 May; 29(2): 229-36.
2. Aslam AK, Aslam AF, Vasavada BC, Khan IA. Prosthetic heart valves: types and echocardiographic reevaluation. *Int J Cardiol*. 2007 Nov 15; 122(2): 99-110.
3. Vivens Corrons JL. Anemias hemolíticas: aspectos generales. En: Sans-Sabrafen J, Besses Raebbel C, Vives Corrons JL, editores. *Hematología clínica*, 5.ª ed. Madrid: Elsevier, 2006; 187.
4. Mecozzi G, Milano AD, De Carlo M, Sorrentino F, Pratali S, Nardi C, et al. Intravascular hemolysis in patients with new-generation prosthetic heart valves: a prospective study. *J Thorac Cardiovasc Surg*. 2002; 123: 550-6.
5. Zoghbi WA, Chambers JB, Dumesnil JG, Foster E, Gottdiener JS, Grayburn PA, et al. Recommendations for evaluation of prosthetic valves with echocardiography and Doppler ultrasound: a report from the American Society of Echocardiography's Guidelines and Standards Committee and the Task Force on Prosthetic Valves. *J Am Soc Echocardiogr*. 2009 Sep; 22(9): 975-1014.
6. Flachskampf FA, Badano L, Daniel WG, Feneck RO, Fox KF, Fraser AG, et al. Recommendations for transoesophageal echocardiography: update 2010. *Eur J Echocardiogr*. 2010 Aug; 11(7): 557-76.
7. Singh P, Manda J, Hsiung MC, Mehta A, Kesanolla SK, Nanda NC, et al. Live/real time three-dimensional transesophageal echocardiographic evaluation of mitral and aortic valve prosthetic paravalvular regurgitation. *Echocardiography*. 2009 Sep; 26(8): 980-7.
8. Binder RK, Webb JG. Percutaneous mitral and aortic paravalvular leak repair: indications, current application, and future directions. *Curr Cardiol Rep*. 2013; 15: 342.